Universidad de Ciencias Médicas de la Habana

Hospital Ortopédico Docente Fructuoso Rodríguez

Jornada Científica de Residentes

“Tratamiento quirúrgico con periostio vascularizado en la deformidad en supinación en niños con parálisis braquial obstétrica”

Autora: Diana Bibiano Betancourt

Residente 4to año Ortopedia y Traumatología

Tutor: Dra. Ismaray de la Caridad de Avilá Diaz

La Habana
2026

Introducción

- La parálisis braquial obstétrica (PBO) lesión del plexo braquial, secundaria al trauma durante el parto
- Afecta a 5 de cada 1000 nacidos vivos
- El 20% tendrán déficit neurológico residual que impactará de manera directa la función de la extremidad superior.
- La deformidad en supinación del antebrazo limita significativamente la funcionalidad de la mano
- El uso de periostio vascularizado emerge como una alternativa quirúrgica innovadora

Justificación del estudio

Existen escasos estudios sobre los resultados del tratamiento quirúrgico con periostio vascularizado, en la deformidad en supinación en niños con PBO

La pertinencia de este estudio de investigación radica en la necesidad de generar evidencia actualizada sobre este procedimiento.

Pregunta científica

¿Cuáles serán los resultados del tratamiento quirúrgico con periostio vascularizado en la deformidad en supinación en niños con PBO, en el servicio de Ortopedia y Traumatología del Hospital Pediátrico “William Soler” en el periodo 2022 – 2026?

Objetivos

- General

  - Evaluar los resultados del tratamiento quirúrgico con periostio vascularizado en la deformidad en supinación en niños con PBO, en el servicio de Ortopedia y Traumatología del Hospital Pediátrico “William Soler” en el periodo 2022 - 2026

- Específicos
  - Describir los pacientes según edad, sexo, miembro afecto y factores de riesgo de la PBO
  - Identificar el tiempo de consolidación, así como las complicaciones atribuibles al tratamiento quirúrgico
  - Evaluar la capacidad funcional del miembro afecto

Diseño metodológico

- Estudio prospectivo y longitudinal
- Hospital Pediátrico Universitario “William Soler”
- Octubre 2022 - Enero 2026
- Muestra no probabilística y por conveniencia, constituida por 17 pacientes que cumplían con los criterios de selección

• Criterios de inclusión

- Deformidad en supinación como secuela exclusiva de la PBO
- Menores de 18 años de edad
- Pacientes cuyos padres estén de acuerdo en participar a través del consentimiento informado

• Criterios de exclusión

- Enfermedades crónicas
- Alteraciones psiquiátricas
- Deformidades oncológicas

• Criterios de salida

- Pacientes que abandonen la consulta de seguimiento

Consideraciones éticas

- Principios expuestos en la declaración de Helsinki del año 2024.
- Consentimiento informado, por los padres/tutores, considerando confidencialidad sobre la información aportada.
- Compromiso con la honestidad y respeto a la veracidad de los resultados de la investigación.

Descripción de la técnica

1. Marcación cutánea del colgajo sobre el eje de la arteria interósea posterior.
2. Diseccion inicial distal en la muñeca con apertura del retináculo extensor sobre el 6.º compartimento, dos centimetros proximal a la articulacion cubital distal.
3. Apertura del 5.º compartimento e identificación de la arteria interósea posterior.
4. Tallado inicial y liberación del pedículo vascular.
5. Ligadura de ramas cutáneas y musculares del pedículo, liberación de este desde un plano inmediatamente superficial al periostio del cubito.
6. Diseño del colgajo perióstico con longitud suficiente para la transposición.
7. Obtención del colgajo con fina capa muscular para preservar la irrigación.
8. Tunelización subcutánea del colgajo alrededor del radio distal.
9. Fijación mediante agujas de Kirschner.
10. Verificación final de la vitalidad del colgajo tras retirar el manguito hemostático.





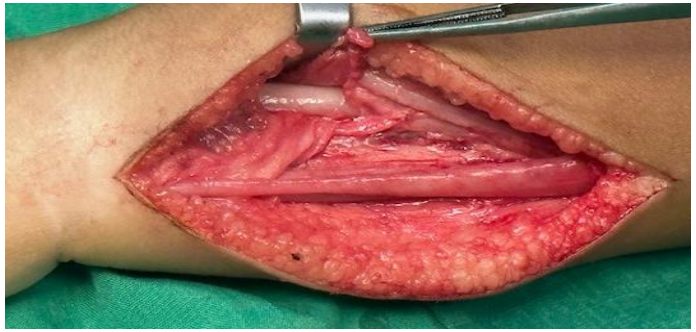

Fotos de Autor

Resultados

Tabla 1. Pacientes según edad

Edad (n=17)	Nº	%
< de 1 año	2	11,7
1 - 5 años	11	64,7
6 -10 años	3	17,8
11 - 14 años	1	5,8
Total	17	100,0
Edad promedio	2,1	

Fuente. Historia clínica

Solla y cols
Soldado y cols

Tabla 2. Pacientes según sexo

Sexo (n=17)	Nº	%
Femenino	7	41,2
Masculino	10	58,8
Total	17	100,0

Fuente. Historia clínica

Defrancesco y cols.

Tabla 3. Miembro afectado

Miembro afectado (n=17)	Nº	%
Derecho	11	64,8
Izquierdo	6	35.2
Total	17	100,0

Fuente. Historia clínica

Tabla 4. Factores de riesgo para PBO

Factores de riesgo	Nº	%
Macrosomía	6	50,0
Parto prolongado	3	25,0
Parto instrumentado	2	16,6
Distocia de hombro	1	8,4
Total	12	100

Fuente. Historia clínica

Mederos Sotolongo y cols

Tabla 5. Complicaciones atribuibles al tratamiento quirúrgico

Presencia de Complicaciones intraoperatorias (n=17)	Nº	%
Si	1	5,8
Complicaciones mediatas (n=17)	**Nº**	**%**
Dolor	3	17,4
Granuloma de la herida	1	5,8

Barrera y cols

Tabla 6. Tiempo de consolidación

Tiempo de consolidación (n=17)	Nº	%
Cuatro semanas	11	64,8
Seis semanas	4	23,5
Ocho semanas	2	11,7

- Solla y cols
- Soldado y cols

Tabla 7. Capacidad funcional previa a tratamiento

Capacidad funcional (n=17)	Nº	%
Grado I	6	35,2
Grado II	11	64,7

Tabla 8. Capacidad funcional posterior a tratamiento

Capacidad funcional (n=17)	Nº	%
Grado I	1	5,8
Grado II	6	35,2
Grado III	7	41,1
Grado IV	3	17,6

Soldado y cols
Bertelli y cols

Conclusiones

Los resultados obtenidos con respecto a edad, sexo, miembro afecto y factores de riesgo no distan de lo encontrado en la literatura nacional e internacional revisada, lo que aboga por el mantenimiento de estas variables con independencia del contexto.

Los resultados conseguidos confirman un adecuado tiempo de consolidación y escasas complicaciones

La capacidad funcional en términos generales tuvo una mejoría en el postoperatorio con respecto del preoperatorio lo que indica resultados convenientes en los niños estudiados

Recomendaciones

- Realizar estudios con muestra de mayor tamaño y diseño analítico
- Validar la superioridad del periostio vascularizado frente a otras técnicas quirúrgicas utilizadas para la deformidad en supinación
- Fortalecer el seguimiento a mediano y largo plazo evaluando la sostenibilidad de la mejoría funcional
- Estandarizar un protocolo institucional de manejo para pacientes con PBO que presenten deformidad en supinación

Universidad de Ciencias Médicas de la Habana

Hospital Ortopédico Docente Fructuoso Rodríguez

“Tratamiento quirúrgico con periostio vascularizado en la deformidad en supinación en niños con parálisis braquial obstétrica”

Tesis para obtención del titulo de Especialista en Ortopedia y Traumatología

Autora: Diana Bibiano Betancourt

Residente 4to año Ortopedia y Traumatología

La Habana
2026